

Reporte de caso

Trombosis venosa profunda como manifestación inicial de un tumor del seno endodérmico puro.

Reporte de un caso

Deep vein thrombosis as the initial manifestation of a pure endodermal sinus tumor: A case report

Luis Ricardo Ramírez González,* Karla Lisseth Leonher Ruezga,* José Alfredo Jiménez Gómez,* José López Zamudio,* Ernesto Medina Hernández,* Ilse María Tello Barba*

RESUMEN

Introducción: El tromboembolismo clínico se presenta en el 11% de los pacientes con cáncer y es la segunda causa de muerte en pacientes con neoplasia maligna dado a que el tumor expresa actividad procoagulante que puede inducir directamente la formación de trombina.

Reporte del caso: Presentamos el caso de un paciente masculino de 29 años de edad con trombosis venosa profunda de miembro pélvico derecho y tromboflebitis superficial migratoria como primera manifestación de un tumor del seno endodérmico puro.

Conclusión: En múltiples ocasiones los pacientes debutan con trombosis debido a una neoplasia oculta que se diagnostica meses después del evento trombótico. Usualmente no se detecta la neoplasia al momento de la presentación de la trombosis y en caso de que el tumor se encuentre por lo general es un adenocarcinoma.

Palabras clave: Tumor, seno endodérmico, trombosis venosa, hemorragia.

Rev Latinoam Cir 2013;3(1):51-53

ABSTRACT

Background: The clinical thromboembolism occurs in 11% of patients with cancer and is the second leading cause of death in patients with malignancy given that the tumor expresses procoagulant activity can directly induce the formation of thrombin.

Case report: We report the case of a male patient aged 29 with deep venous thrombosis of the right lower limb and migratory superficial thrombophlebitis as the first manifestation of a pure endodermal sinus tumor.

Conclusion: On many occasions, patients present with thrombosis due to an occult malignancy are diagnosed months after the thrombotic event. Usually not detected neoplasia upon presentation of thrombosis and in the event that the tumor is usually is an adenocarcinoma.

Key words: Tumor, endodermal sinus, vein thrombosis, bleeding.

Rev Latinoam Cir 2013;3(1):51-53

INTRODUCCIÓN

Los pacientes con alguna neoplasia tienden a la hipercoagulación sanguínea, en muchas ocasiones no presentan manifestaciones clínicas y en algunas otras llegan a sufrir un tromboembolismo fatal.^{1,2} El tromboembolismo clínico se presenta en el 11% de los pacientes con cáncer

y es la segunda causa de muerte en pacientes con una neoplasia.³ En algunas series de autopsia se ha encontrado una frecuencia mucho más elevada, de hasta un 30% en pacientes con carcinoma pancreático y 50% cuando el cáncer se presenta en el cuerpo y cola.^{4,5} Otros tipos de tumores que frecuentemente se asocian a trombosis son los del tracto gastrointestinal, ovario, próstata y pulmón.

* Departamento de Cirugía General. Unidad Médica de Alta Especialidad. Hospital de Especialidades Centro Médico Nacional de Occidente, Instituto Mexicano del Seguro Social, Guadalajara, Jalisco, México.

Correspondencia:

Dr. José Alfredo Jiménez Gómez

Servicio de Cirugía General. Centro Médico Nacional de Occidente.

Belisario Domínguez Núm. 1000, Col. Independencia, Guadalajara, Jal. México. Tel: (5233)36170060 ext. 31534. E-mail: bringo25@hotmail.com

Este artículo puede ser consultado en versión completa en: <http://www.medigraphic.com/revlatcir>

Los estudios de prevalencia demuestran que el cáncer de pulmón es el que presenta la cifra más alta de eventos tromboembólicos.⁶

REPORTE DE CASO

Paciente masculino de 29 años de edad, con carga genética para diabetes mellitus tipo 2 por madre y abuela materna, se niegan antecedentes oncológicos, otros crónico-degenerativos o hereditarios. Antecedentes personales de importancia: tabaquismo positivo seis cigarrillos al día por 13 años, alcoholismo positivo ocasional, hemotipo A positivo. Sin otros antecedentes de importancia.

Inicia su padecimiento actual con cuadro de trombosis venosa profunda en miembro pélvico derecho y tromboflebitis superficial migratoria siendo manejado con anticoagulantes, antiinflamatorios, relajantes musculares y analgésicos indicados por angiólogo, días después comienza con dolor abdominal súbito de aumento progresivo y datos de abdomen agudo por lo cual es sometido a laparotomía exploradora previo al manejo quirúrgico; se documenta anemia con hemoglobina 8g/dL, alargamiento de los tiempos de coagulación con INR de 6.0, dentro de los hallazgos transquirúrgicos se encuentra hematoma retroperitoneal infiltrante del cual se obtiene 300 cm³, se dejan drenajes manejándose con abdomen abierto contenido en terapia intensiva, horas después se decide nueva reintervención quirúrgica por continuar con datos de respuesta inflamatoria y donde se encuentra persistencia de hematoma (*Figura 1*) y se coloca bolsa de Borráez (*Figura 2*); el paciente se ingresa nuevamente a terapia intensiva por alto riesgo de tromboembolismo pulmonar, encontrándose con datos de sepsis probable de origen pulmonar a descartar abdominal, con evidencia de derrame pleural derecho de 35%. Requiriendo múltiples drenajes hasta poder cerrar pared abdominal, sin embargo, su evolución clínica es tórpida y se coloca cánula de traqueostomía, presenta nuevamente descenso de hemoglobina y mediante endoscopia se corrobora sangrado del tubo digestivo donde se encuentra una lesión con sangrado activo arterial, la cual se esclerosa y se aspiran 1,000 cm³ de contenido hemático. Se transfunde y se estabiliza no habiendo datos de sangrado ni datos de respuesta inflamatoria drenándose hematoma retroperitoneal con catéter multipropósito con gasto hemático escaso. Sin embargo, 15 días después comienza nuevamente con datos de respuesta inflamatoria sistémica secundario a probable sepsis del catéter venoso central, se toma nueva tomografía computarizada la cual reporta colección retroperitoneal con catéter abocado debido a que aparece nuevamente la presencia de colección, se realiza laparotomía exploradora encontrando masa retroperitoneal que involucra intestino delgado por lo que se realiza resección intestinal, con datos de inestabilidad

hemodinámica se procede a empaquetar en malas condiciones generales, se da manejo con resucitación hídrica, sin embargo el paciente continúa con datos de choque mixto y fallece, se muestra resultado histopatológico que revela tumor del seno endodérmico puro.

DISCUSIÓN

El tromboembolismo clínico se presenta en el 11% de los pacientes con cáncer y es la segunda causa de muerte en pacientes con una malignidad, ya que los pacientes con alguna malignidad se encuentran en un estado trombótico.¹⁻³ El origen de la hipercoagulabilidad se relaciona con múltiples factores, uno de ellos es porque el tumor expresa actividad procoagulante que puede inducir directamente

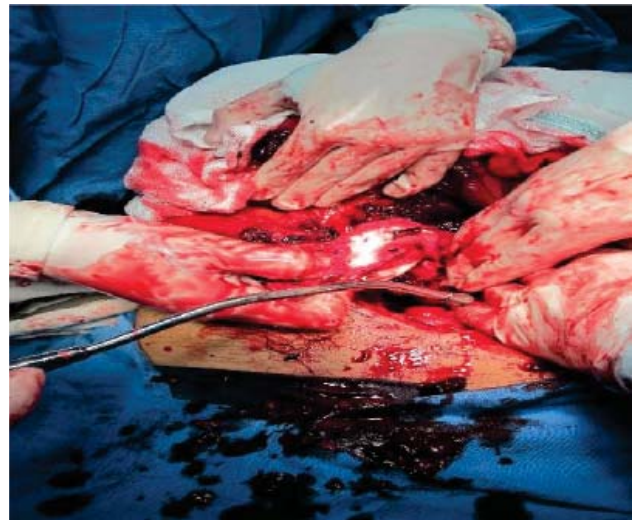


Figura 1. Intervención quirúrgica donde se encuentra hematoma retroperitoneal.

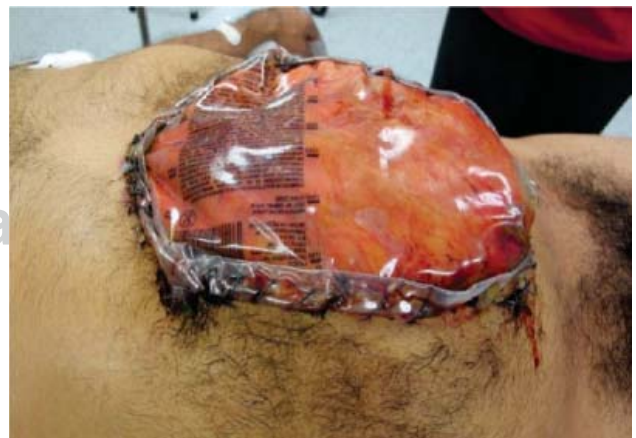

Figura 2. Bolsa de Borráez colocada posteriormente al evento quirúrgico por persistir con hematoma.

la formación de trombina y en consecuencia las células normales expresan actividad procoagulante en respuesta al tumor.^{4,5} Hay factores asociados a los pacientes con cáncer que pueden incrementar el riesgo de trombosis como reposo en cama, infección, cirugía y medicamentos.⁶ Existen reportes que los tumores del tracto gastrointestinal producen mucina especial, particularmente los adenocarcinomas; sin embargo hay otro tipo de tumores que no secretan mucina y condicionan un estado de hipercoagulabilidad.^{7,8} En muchas ocasiones los pacientes debutan con un cuadro de trombosis teniendo una neoplasia oculta que se diagnostica después del evento trombótico.^{8,9} Los pacientes con neoplasia hematológica son los más propensos a trombosis según un estudio danés de 3,220 pacientes, seguido de pulmón, tracto gastrointestinal, cerebro, riñón y mama siendo el riesgo más alto de trombosis en los primeros tres meses después del diagnóstico.^{9,10}

El síndrome de Trousseau es una asociación entre trombosis venosa y neoplasia que se describió por primera vez en 1865 por Trousseau al estudiar un paciente con una trombosis venosa profunda de etiología desconocida al cual un año después se le diagnostica carcinoma gástrico.¹¹ Se caracteriza por una tromboflebitis superficial migratoria y flegmasia *alba dolens*, este síndrome es una variante rara de trombosis venosa caracterizado por un patrón recurrente y migratorio con afección del sistema venoso superficial frecuentemente en sitios inusuales como brazos o tórax.¹² Los pacientes con esta enfermedad usualmente tienen un tumor oculto el cual es infrecuente que se detecte al momento de su presentación; en caso de que el tumor se descubra por lo general es un adenocarcinoma.¹³ Los cánceres a los que más se asocia es a páncreas en un 24%, pulmón 20%, próstata 13%, estómago 12%, leucemia aguda 9% y colon 5%.^{13,14} Su tratamiento es difícil, la heparina puede mejorar algunas de las manifestaciones. La acenocumarina parece no ejercer ningún efecto.^{13,14}

REFERENCIAS

1. Goldenberg, N, Kahn, SR, Solymoss, S. Markers of coagulation and angiogenesis in cancer-associated venous thromboembolism. *J Clin Oncol.* 2003;21:4194.
2. Maraveyas A, Johnson M. Does clinical method mask significant VTE-related mortality and morbidity in malignant disease? *Br J Cancer.* 2009;100:1837.
3. Levine, M. Treatment of thrombotic disorders in cancer patients. *Haemostasis.* 1997;27(Suppl 1):38.
4. Sack GH Jr, Levin J, Bell WR. Trousseau's syndrome and other manifestations of chronic disseminated coagulopathy in patients with neoplasms: Clinical, pathophysiologic, and therapeutic features. *Medicine (Baltimore).* 1977;56:1.
5. Donati, MB. Cancer and thrombosis: From phlegmasia alba dolens to transgenic mice. *Thromb Haemost.* 1995;74:278.
6. Sproul, EE. Carcinoma and venous thrombosis: The frequency of association of carcinoma in the body or tail of the pancreas with multiple venous thrombosis. *Am J Cancer.* 1938;34:566.
7. Rickles FR, Edwards RL. Activation of blood coagulation in cancer: Trousseau's syndrome revisited. *Blood* 1983;62:14.
8. Levitan N, Dowlati A, Remick SC et al. Rates of initial and recurrent thromboembolic disease among patients with malignancy *versus* those without malignancy. Risk analysis using Medicare claims data. *Medicine (Baltimore).* 1999;78:285.
9. Sorensen HT, Mellekjaer L, Olsen JH, Baron JA. Prognosis of cancers associated with venous thromboembolism. *N Engl J Med.* 2000;343:1846.
10. Mandala M, Reni M, Cascinu S et al. Venous thromboembolism predicts poor prognosis in irresectable pancreatic cancer patients. *Ann Oncol.* 2007;18:1660.
11. Mandala M, Moro C, Labianca R, Ferretti G. Erlotinib in pancreatic cancer patients: do we need more information from the NCIC CTG trial? *J Clin Oncol.* 2007;25:4320.
12. Hedderich, GS, O'Connor, RJ, Reid, EC, Mulder, DS. Caval tumor thrombus complicating renal cell carcinoma. A surgical challenge. *Surgery.* 1987;102:614.
13. Siegelman, ES, Needleman, L. Venous thrombosis and cancer (letter). *N Engl J Med.* 1992;328:885.
14. Bell, WR, Starksen, NF, Tong, S et al. Trousseau's syndrome: Devastating coagulopathy in the absence of heparin. *Am J Med.* 1985;79:423.